

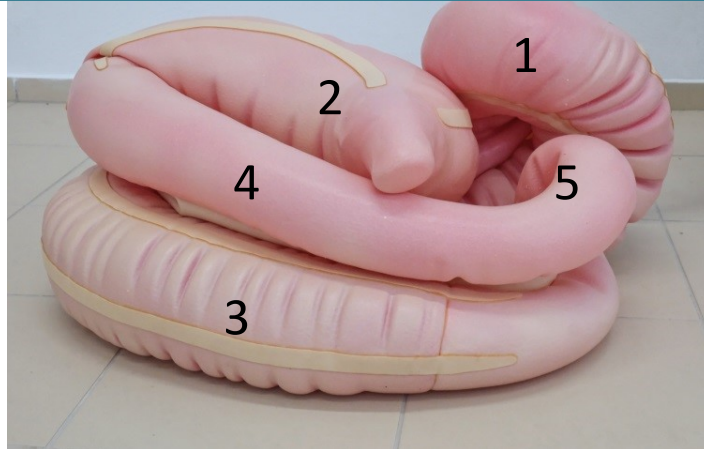
Gastrointestinální trakt

Kraniálně

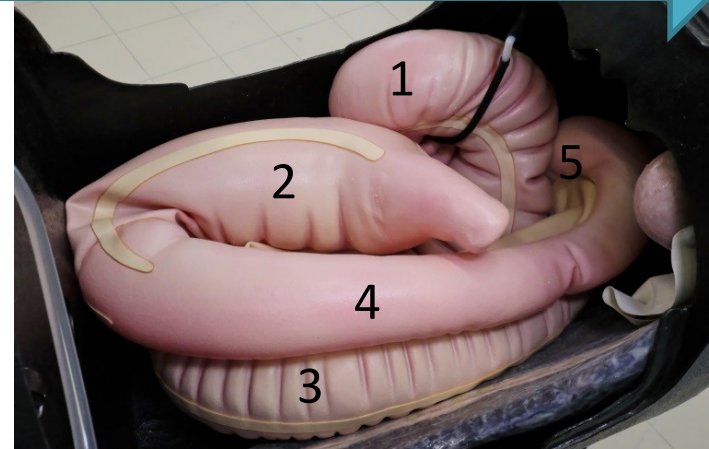
Kaudálně



Pohled na trávicí trakt z levého boku koně



- 1) hlava céka
- 2) žaludkovité rozšíření
- 3) levá ventrální a 4) dorsální sloha velkého kolonu
- 5) pánevní flexura



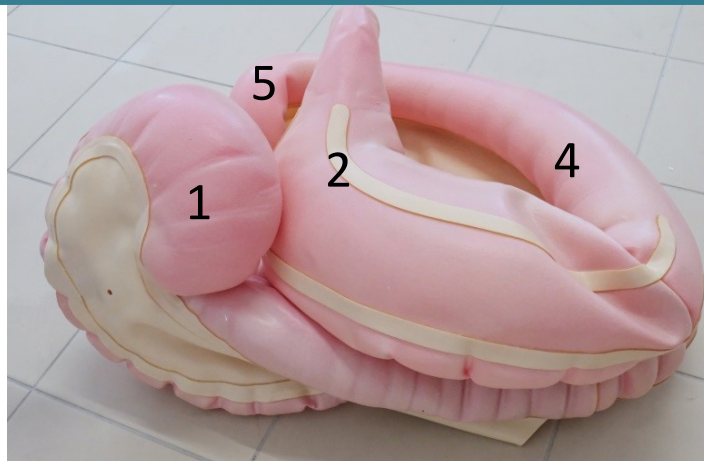Umístění střev v dutině břišní

Kaudálně

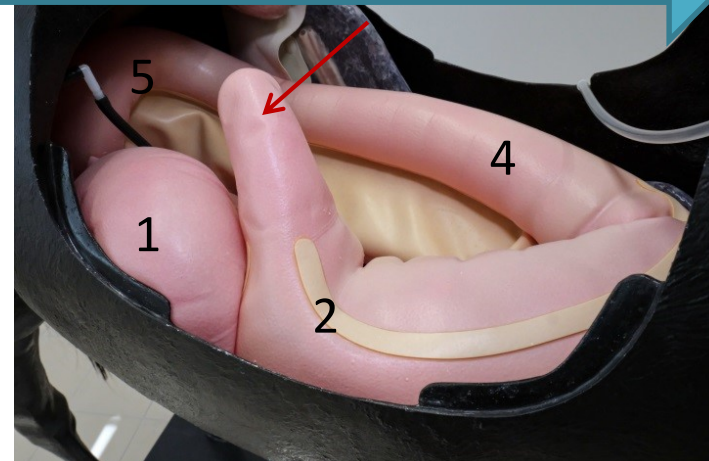
Kraniálně



Pohled na trávicí trakt z pravého boku koně



- 1) hlava céka
- 2) žaludkovité rozšíření
- 3) levá ventrální a 4) dorsální sloha velkého kolonu
- 5) pánevní flexura



Na žaludkovité rozšíření (2) navazuje fyziologicky malý kolon



Část tenkých střev (Skutečná délka 20m)



Pro rektální vyšetření vždy používáme dobře lubrikovanou rukavici

Video



Rektální vyšetření



Ilustrační návody pro samostudium na veterinárních simulátorech

MVDr. Zuzana Lepková, Doc. MVDr. Markéta Sedlinská, Ph.D.

Tento materiál byl financován za pomoci projektu IVA 2023FVL/1670/21

